Nuovi approcci clinici di igiene orale in pazienti con gengiviti placca-indotte pre trattamento implantare: case report

Gianna Maria Nardi*, Francesca Cesarano**

** Ricercatore e Direttore Didattica CLID POLO B Università Sapienza di Roma*

*** Igienista Dentale, Università Sapienza di Roma*

Un corretto protocollo domiciliare di gestione del biofilm orale è indispensabile per mantenere lo stato di salute del cavo orale. La rimozione meccanica della placca tramite le manovre di igiene orale domiciliare può prevenire l'insorgenza o rendere reversibile una condizione di gengivite (Van der Weijden, 2005). Nel caso di trattamento implantare, la terapia di mantenimento è di fondamentale importanza, poiché alcuni studi longitudinali (Gerber et al., 2009; Lang et al., 1994; Lang e Berglundh, 2011; Larsen et al., 2009; Listgarten, 1980; Mombelli et al., 1997; Nyman e Lindhe, 2003; Schou et al., 2002; Zitzmann e Berglundh, 2008) hanno dimostrato che la sopravvivenza implantare in pazienti controllati è superiore di oltre il 20% rispetto ai pazienti che non sono stati inseriti in un piano di mantenimento o per trascuratezza dei pazienti stessi.

Case report: materiali e metodi

Si presenta alla nostra attenzione un paziente di sesso maschile, di anni 55, non fumatore, in apparente buona salute sistemica, con lo scopo di bonificare il cavo orale prima di affrontare terapia implantare (Fig. 1-2-3). Durante la prima visita, il paziente mostra difficoltà nel sorridere e pone l'attenzione su un pronunciato problema di alitosi avvertito da sua moglie. Il paziente chiede una soluzione terapeutica che preveda l'utilizzo di prodotti a base naturale e che abbiano come obiettivo la risoluzione immediata del problema che compromette la sua vita di relazione. Mostriamo al paziente le immagini rilevate con la videocamera intraorale Soprocare (ACTEON) motivandolo sull'attenta osservazione della sua condizione clinica. Condividiamo

Fig. 1

con il paziente la necessità di avere un più efficace controllo del biofilm batterico sia domiciliare che professionale, stimolandolo a controlli più frequenti. Come primo step valutiamo l'alitosi con l'esame organolettico, definito anche "edonico". Indichiamo al paziente come fare l'esame organolettico domiciliare e lo attenzioniamo sulla presenza di patina batterica sul dorso linguale. Poniamo sulle superfici del cavo orale il rivelatore di placca alla fluorescina Plac-o-Tect (Directa) (Fig. 4-5-6) per eseguire l'approccio clinico D-BIOTECH (Dental BIOfilm Detection Topographic Technique, Nardi GM, 2017). Osserviamo la topografia del biofilm batterico presente, utile per un rinforzo motivazionale del paziente a migliorare l'igiene orale domiciliare nei siti più ritentivi e scegliamo le tecnologie e gli approcci clinici di deplaquing e debridment più idonei a intercettare i siti più a rischio di infiammazione. L'approccio clinico permette inoltre di eseguire un lavoro minimamente invasivo, consentendo di strumentare in maniera selettiva la topografia del biofilm batterico. Rileviamo gli indici parodontali: l'indice di placca (PI, Plaque Index) è pari al 60%; l'indice di sanguinamento al sondaggio (BoP, Bleeding on Probing) è pari al 50%; la profondità media di tasca al sondaggio è di 3,5 mm (PDD). Si è proceduto quindi con deplaquing e debridement delle superfici dentali, mediante l'utilizzo del sistema Combi Touch Mectron.

Fig. 2

Per il deplaquing delle superfici occlusali è stata utilizzata polvere di bicarbonato Mectron con terminale a 90°; mentre per le superfici vestibolari e orali è stata usata polvere di glicina Mectron (< 63 µm), con il terminale a 120° nelle aree posteriori e a 90° nelle frontali. Eseguiamo il debridement con la punta S1S (Fig. 7-8-9). Come suggerito dall'approccio TBM (Tailored Brushing Method, Nardi et al., 2014), si valuta il biotipo gengivale, l'allineamento dentale, presenza/assenza di diastemi, occlusione, manualità, tipologia caratteriale, al fine di scegliere gli strumenti più giusti per il mantenimento domiciliare. Al paziente è stato consigliato lo spazzolino TECHNIQUE PRO GUM® (Fig. 10-15), con setole medie. Motiviamo il paziente allo spazzolamento delicato della lingua, da fare una volta al giorno, meglio la sera. Per impedire la proliferazione batterica nelle zone interdentali, come obbligato dalla tecnica di spazzolamento tailoring, scegliamo l'esatta misura degli scovolini, personalizzata alla misura dell'ampiezza dello spazio interdentale. Usiamo gli scovolini GUM® Soft-Picks® Advanced (Fig. 11). È stato consigliato l'uso di collutorio a base di olio ozonizzato, IALOZON, da utilizzare 3 volte al giorno per 15 giorni; è stato inoltre consigliato di spazzolare i tessuti gengivali infiammati con il gel IALOZON, anch'esso a base di olio ozonizzato. L'ozono è un gas altamente instabile; questa sua caratteristica fa di esso un potente

Fig. 3

agente antiossidante: incolore e inodore, si ottiene dalla decomposizione della molecola di Ossigeno con l'apporto di energia. L'ozono, se stabilizzato con olio d'oliva extravergine riesce ad essere utilizzato per uso topico domiciliare e a conservare tutte le proprietà e l'efficacia dell'ozono in forma gassosa, quindi può essere utilizzato come presidio chimico per il controllo della placca domiciliare. Questi prodotti a base di ozono hanno diversi meccanismi di azione, tra cui: azione anestetica, antinfiammatoria e antiedemigena, grazie all'ossidazione reversibile dei trasmettitori nervosi (neurofibrille) che determinano il dolore e un aumento dell'afflusso di ossigeno nella sede dell'infiammazione; azione antisettica e cicatrizzante con riattivazione del microcircolo, in quanto facilita la cessione di ossigeno da parte dell'emoglobina; azione antisettica, grazie all'azione di perossidi, i quali hanno un'attività diretta sui patogeni con distruzione della membrana esterna per lisi, arresto del meccanismo di riproduzione virale e impossibilità di contatto tra virus e cellula bersaglio. Al controllo dopo 30 giorni (Fig. 12-13) valutiamo: PI pari al 10%, BoP negativo, PDD medio fisiologico pari a 2 mm, assenza di edema gengivale, normale colore delle mucose e assenza di pigmentazione. Il paziente riferisce inoltre: cessata sintomatologia dolorosa allo spazzolamento, nessun segno di sanguinamento, assenza di percezione di sapori o odori sgradevoli all'interno del cavo orale, sensazione di freschezza dopo l'utilizzo del collutorio. Vengono inoltre ripetuti lo Sniff Test e il Floss Test, entrambi con esito negativo. Al paziente viene fornito un nuovo rinforzo motivazionale e viene successivamente concordata una procedura di mantenimento individuale, che prevede la rivalutazione e il controllo ogni 2 mesi, al fine di seguirlo nell'evoluzione clinica.

Fig. 4

Fig. 5

Fig. 6

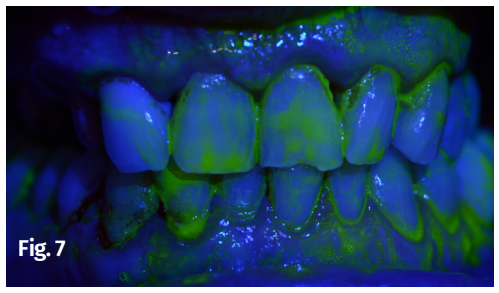
Fig. 7

Fig. 9

Fig. 10

Conclusioni

L'approccio clinico D-BIOTECH e la scelta personalizzata di nuove tecnologie risultano efficaci. L'eccellenza delle prestazioni deve prevedere una giusta scelta di strumenti ergonomici ed efficaci, in modo che il paziente possa tornare ai controlli con entusiasmo, permettendo una pratica clinica di prevenzione odontoiatrica di eccellenza.

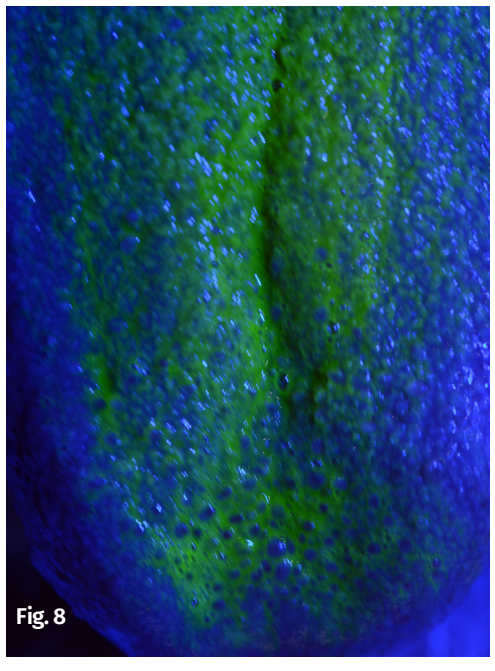
Fig. 8

Fig. 11

Fig. 12

Fig. 11

Fig. 13